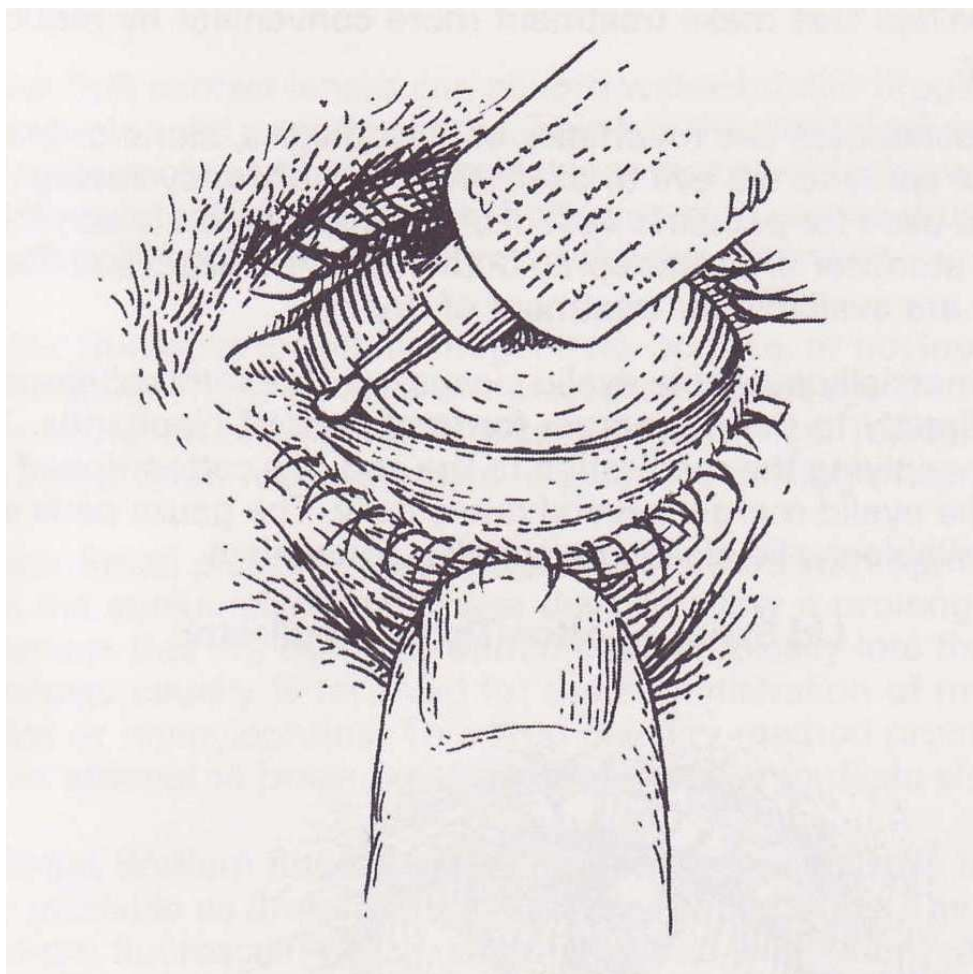


TABLA SOBRE LAS INDICACIONES DE LOS PRINCIPIOS ACTIVOS OFTALMOLÓGICOS ANTI-INFECCIOSOS



	BLEFARITIS	CONJUNTIVITIS	QUERATITIS	MARCA ®
Azitromicina		+		Azydrop®
Cloranfenicol	+	+	+	Oft. Cusí Cloramfenicol® colirio Oft. Cusí Cloramfenicol® pomada oftalmológica
Clortetraciclina	+	+	+	Oftalmocusí Aureomicina® colirio Oftalmocusí Aureomicina® pomada oftalmológica
Eritromicina	+	+	+	Ofal. Cusí Eritromicina® pomada oftalmológica
Fusídico, ácido	+	+	+	Fucithalmic® gel oftalmológica
Gentamicina			+	Colircusí Gentamicina® colirio Ofal. Cusí Gentamcina® pomada oftalmológica

	BLEFARITIS	CONJUNTIVITIS	QUERATITIS	MARCA ®
Oxitetraciclina		+		Terramicina® oftalmológica pomada oftalmológica
Tobramicina			+	Tobrex® colirio Tobrex® ungüento oftalmológica
Trimetoprim + Polimixina-b		+	+	Oftalmotrim® colirio
Oftalmowell®	+	+	+	Oftalmowell® colirio
Pda. Óculos Epitelizante®		+		Pda. Óculos Epitelizante pomada oftalmológica

Glosario de términos:

Blefaritis:

Inflamación de los párpados. Existen tres tipos de blefaritis

- **Blefaritis escamosa:** se asocia con la presencia de caspa del cuero cabelludo, acumulándose con frecuencia entre las pestañas.
- **Blefaritis ulcerativa crónica:** asociado a costras entre los párpados.
- **Blefaritis alérgica:** aparece como respuesta a preparados cosméticos para los párpados.

Conjuntivitis:

Inflamación de la conjuntiva (fina membrana mucosa que cubre la parte frontal del ojo e insertándose bajo los párpados). La conjuntiva está inflamada y presenta un aspecto rojizo; supurando líquido acuoso purulento, en los casos más agudos. Causa incomodidad, pero no dolor ni pérdida de visión. Causas: más frecuentemente infecciones víricas o bacterianas, que se extienden rápidamente al ojo no afectado; menos comúnmente, por alérgenos o por sustancias químicas que produzcan irritación ocular. Se suele resolver en un período que varía de pocos días a tres semanas. No se debe confundir con tracoma, ni *ophthalmia neonatorum*.

Queratitis:

Inflamación de la córnea (parte anterior del ojo). Está causada generalmente por infección bacteriana o vírica. Cursa con dolor, lagrimeo, fotofobia y enrojecimiento de la parte anterior del globo ocular. Ocasionalmente se complica con ulceraciones corneales, que llevan acarreada pérdida de agudeza visual.

Zaragoza, marzo, 2011

Dr. José Manuel López Tricas
Farmacéutico especialista Farmacia Hospitalaria
Zaragoza